

Cases of incurable Disease Treatment (including Parkinson's disease)

Lee Seung Gyo, KMD

- *Member, The Society of Korean Traditional Medicine*
- *President, The SRG convergence Medical Association*
- *Auditor(former), The Society of Korean Traditional Medicine*
- *Director(former), The Society of Korean Traditional Medicine*

Contents

- Our mission
- Treatment Concept
- Target Disease
- Treatment Methods
- Pharmaco-Acupuncture Manufacturing Facility
- Effect of SRG acupuncture
- Case Reports (1~16)

Our Mission

Symphony

*– A new concept of treatment using Traditional Korean Medicine
and SRG Technology ...*



"SYMPHONY combines numerous treatment experiences (cases) through traditional oriental medicine with SRG's high technology to build a new system for curing incurable" diseases.



Treatment Concept

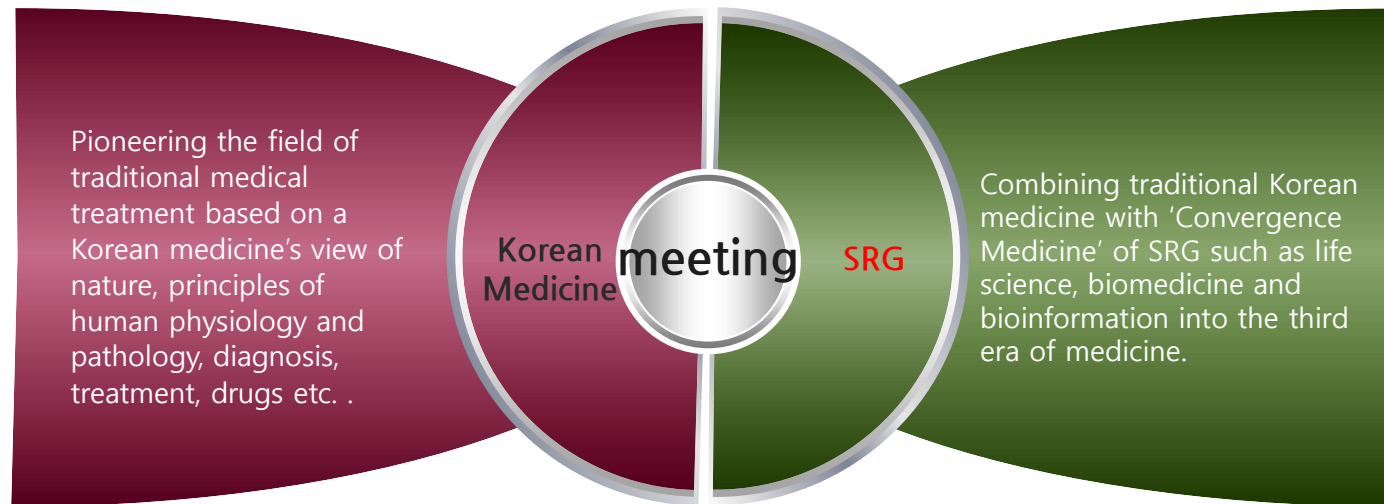
Concept

Aiming to restore the vitality and self-healing power that all patients possess, Symphony Korean Medicine Clinic is showing good clinical results by researching and developing various treatments focusing on signal transmission ("氣"energy transmission) on the function and role in cell level, in addition to the previously known physiological and pathological point of view.

Symphony Korean Medicine Clinic has applied SRG (gene restoration software technology) program to many successfully developed clinical cases. These cases are faster and more effective than previous treatments, and we are presenting new convergence medical treatment methods by bringing together the strengths of western medicine and Korean medicine across the boundaries.



Our Mission



Pioneering a new world of treatment

Target Disease

neurologic disease

Sequelae of CVA,
Parkinson's disease,
Dementia, Cerebella
Atrophy, Myelitis,
Herpes Zoster,
Miller Fisher Synd.,
Guillain Barre Synd.

Autoimmune disease

RA,
Ankylosing spondylitis,
IPF,
Uveitis,
Intractable (multiple)
alopecia areata

Pain and other disease

HIVD, Spinal stenosis,
Syringomyelia, OA,
Chronic Headache,
Migrane, Autism, MS
CRPS, Malignant
Neoplasm(Cancer),
DM, Hypertension,
Macular degeneration,
Sequelae of surgery,

***Korean Traditional medicine
(SRG Symphony)***

Treatment Methods

Treatment Method

- SRG Acupuncture Needle .
- SRG Herbal Medicine (liquid, bolus, powder, tablet, Spray, Ointment, Eye Drops)
- SRG Pharmacopuncture
 - S, HY, SI, NR, DA and the like.
- Thread embedding needle
- Etc.

SRG
+
Symphony

Manufacturing SRG Pharmacopuncture in a ex-pharmacy certified by the K-NIH



Fruit rot experiment



Mandarin
After 30 days



Apple
After 14 days



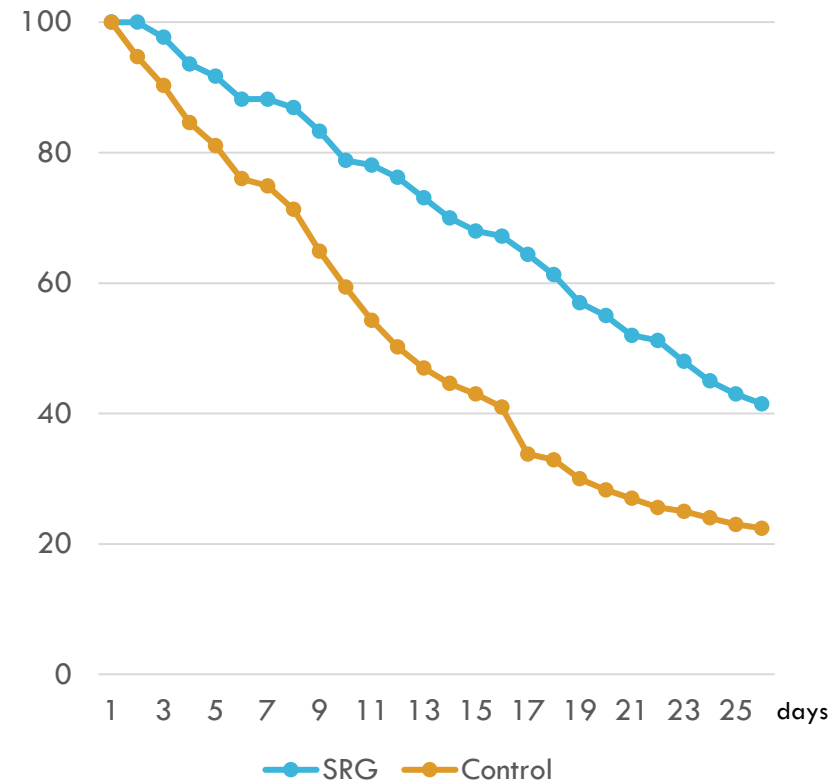
Watermelon
After 3 days

Effect of SRG fluid spray

Banana Weight experiment



Change of Weight (%)





Case Reports

Case 1

- **Diagnosis : Parkinson's Disease (M/80yrs)**
- **C/C : Gait disturbance, Tremor, Sleep disorder, Urination disorder**
- **Treatment Periods : Total 6 months**
- **Treatment Methods : SRG acupuncture, SRG Pharmac-acupuncture(Special+Normal)**
- **P/H : Diagnosed Parkinson's Disease 10years ago**

Case 1



6 months after treatment

Case 2

- **Diagnosis : Parkinson's Disease(F/70yrs)**
- **C/C : Gait disturbance, Tremor, Dysarthria**
- **Treatment Periods : Total 6 months**
- **Treatment Methods : SRG acupuncture, SRG Pharmaco-acupuncture (Special+normal)**
- **P/H : Diagnosed Parkinson's Disease 3years ago.**

Case 2



10 months after treatment

Case 3

- **Diagnosis : Parkinson's Disease (M/72yrs)**
- **C/C : Gait disturbance, Tremor**
- **Treatment Periods : Total 10 months**
- **Treatment Methods : SRG acupuncture, SRG Pharmaco-acupuncture(Special+Normal)**
- **P/H : Diagnosed Parkinson's Disease 12 years ago**
- **2018. completed the Chuncheon Marathon**
- **2020. completed the Korean peninsula, 600KM**
(https://www.youtube.com/live/qmYr_ItPX38?fature=share)

Case 3

치유 경험 사례 1. 파킨슨 치유

소르젠소비자협동조합 조합원 정만용 (74세)



- 2012. 04. · 최초로 파킨슨병 확진 (확진 10년 전부터 유사 증상 발현)
- 2015. 06. · 강북 서울대병원에서 약물 치료 (병중의 호전 부재)
(카이로프라틱, 침술, 운동, 기치료, 식이요법 등 병행)
- 2017. 11. · 강남 카톨릭병원에서 약물 치료 지속 (병중 악화)
(일본 히가시다병원의 양자물리 치료 병행)
- 2017. 12. · 심포니한의원 소르젠 치료 시작 (병중 호전)
- 2018. 10. · 춘천 국제마라톤대회 42.195km 완주 (5시간 48분 기록)
- 2019. 현재 · 소르젠 치료 지속 (병중 지속 호전)
· 한양대학병원의 약물 치료 중 (병세 호전으로 한양대학병원의
섭식 약 분량을 절반이상 수준으로 저감)

2012년 파킨슨 발병 후 서울대병원, 카톨릭대병원, 한양대병원은 물론 국내외 유명 대체의학을 수소문하여 찾아 다니며 치료에 전념하였으나,

2017년 지속적으로 병세가 악화되어 복용약의 분량을 늘려야만 하는 절망적인 상황에 처해있을 때 소르젠융합과학연구회 김규현 사무총장의 권유로 심포니한의원에서 치료를 시작한 이후 상상할 수 없는 호전 효과를 경험하고,

2018년에는 춘천 국제마라톤대회에 참가하여 42.195km를 완주하였으며,

2019년 현재는 소르젠융합과학연구회 회원 및 소비자협동조합 조합원으로 가입하여 소르젠 기술의 전도사로서 활발하게 활동 중




【 정만용회장의 치료 전후 신체 변화 】

치 료 전	치 료 후
· 노래 완곡 및 고함 발생 불가	→ · 노래 완곡 및 고함 발생 가능
· 손힘이 없어, 작은글자는 흘려쓰고 큰글자는 작성 불가	→ · 작은글자는 물론 큰글자도 작성 가능
· 젓가락 사용 불가	→ · 젓가락 사용 가능
· 원하는 얼굴표정 표현 불가	→ · 자연스러운 얼굴 표정 가능
· 힘이 없어 발가락이 벌어져 있는 상태	→ · 정상인처럼 발가락이 모아진 상태
· 오른쪽 다리의 감각 부재	→ · 다리의 감각 정상화
· 밤새 땀이 굳어져 아침 기상 시 30분 소요	→ · 아침에 짧은 시간 내 가볍게 기상
· 등의 우측 울림현상으로 구부정	→ · 굽고 숙여졌던 등이 곧게 원상회복
· 착석 → 기립으로 전환 시 타인 도움 필요	→ · 폭신한 소파에서도 혼자 기립 가능
· 탈모	→ · 탈모된 곳에서 현저하게 발모
· 지속적으로 약의 분량 증가	→ · 먹는 약의 분량을 절반 수준으로 저감



Case 4

- **Diagnosis : Guillain-Barre Synd. (M/56yrs)**
 - **C/C : Gait disturbance, Can't stairs walking, Can't squat down**
 - **Treatment Periods : Total 45 days**
 - **Treatment Methods : SRG acupuncture, SRG Pharmaco-acupuncture(Special+Normal)**
 - **P/H : Paraplegia after corona-virus vaccination, 3 years ago.**
- 

Case 4

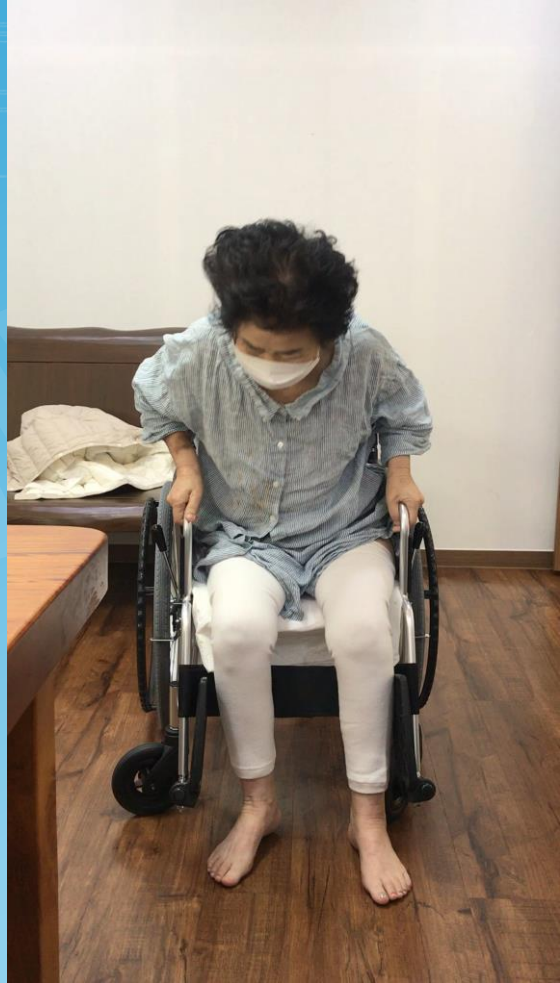

1 months after treatment (treated 12 times)

Case 5

- **Diagnosis : 2nd Cerebral infarction, Mild dementia (F/78yrs)**
- **C/C : Lt. side hemiparesis, Sensory Impairment, Memory impairment**
- **Treatment Periods : Total 34 days(based on video recording. After video recording, 34 additional treatment was done)**
- **Treatment Methods : SRG acupuncture, SRG Pharmaco-acupuncture (Special+normal)**
- **P/H : Usually mild dementia, cerebral infarction occurred about 10 years ago. Afterwards, she took anticoagulants, but after temporarily stopping the medication, cerebral infarction recurred 3 months later.**

Case 5

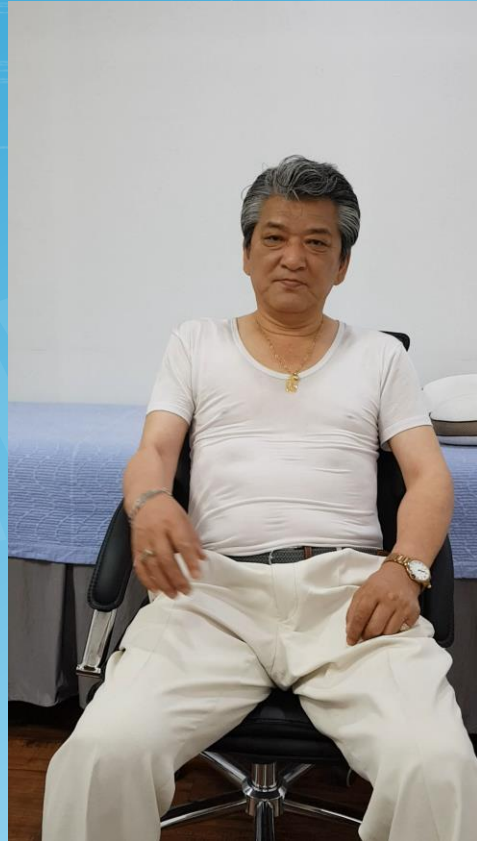

34 days after treatment

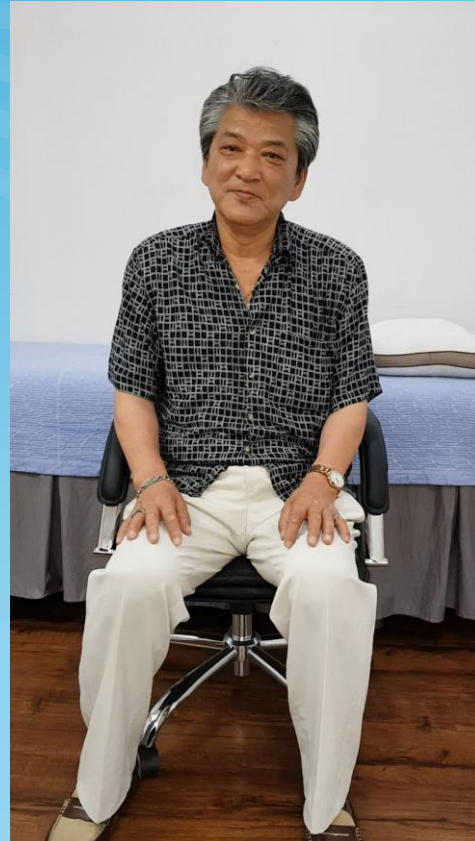Case 6

- **Diagnosis : Calcific tendinitis (M/67yrs)**
- **C/C : ROM limitation of shoulder joint(flexion, circumduction)**
- **Treatment Periods : Total 5 treatments**
- **Treatment Methods : SRG acupuncture, SRG Pharmaco-acupuncture (Special+normal)**
- **P/H : diagnosed Calcific tendinitis 1year ago**

Case 6



2019.06.29



2019.07.01
After 2 days



2019.07.02
After 3 days

Case 7

- **Diagnosis : unexplained inguinal pain(M/70yrs)**
- **C/C : Gait disturbance**
- **Treatment Periods : Total 3 treatment**
- **Treatment Methods : SRG acupuncture, SRG Pharmaco-acupuncture (Special+normal)**
- **P/H : pain began one and half years ago, no response to other treatment**

Case 7



2020.03.09



2020.03.17
After 8 days

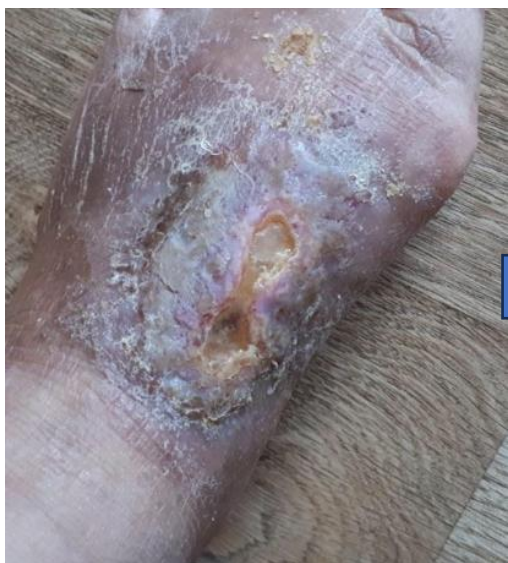

2020.03.20
After 11 days

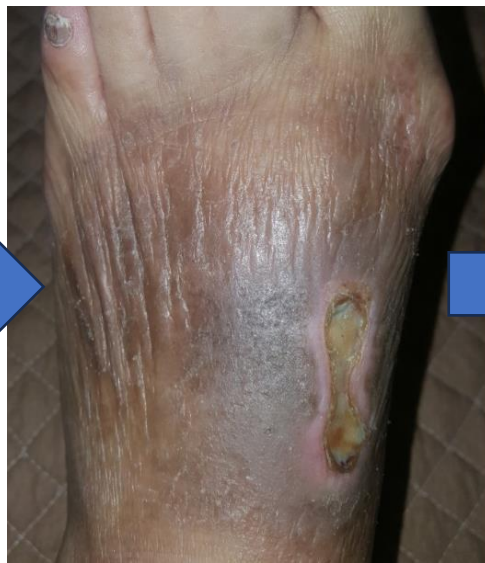Case 8

- **Diagnosis : Burn**
- **Treatment Periods : 2019. 05. 06. ~ 2019. 07. 22.**
- **Treatment Methods : SRG acupuncture, SRG Pharmaco-acupuncture(Special+Normal), SRG ointment**
- **P/H : Renal Failure(dialysis status), Hypertension, DM**

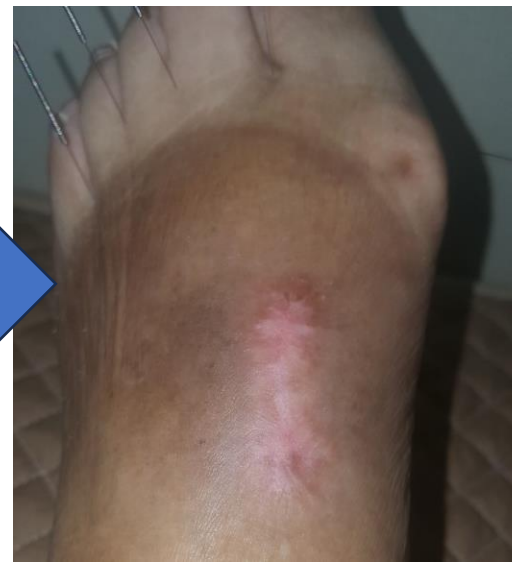Case 8



2019.05.07



2019.6.29



2019.7.22

Case 9

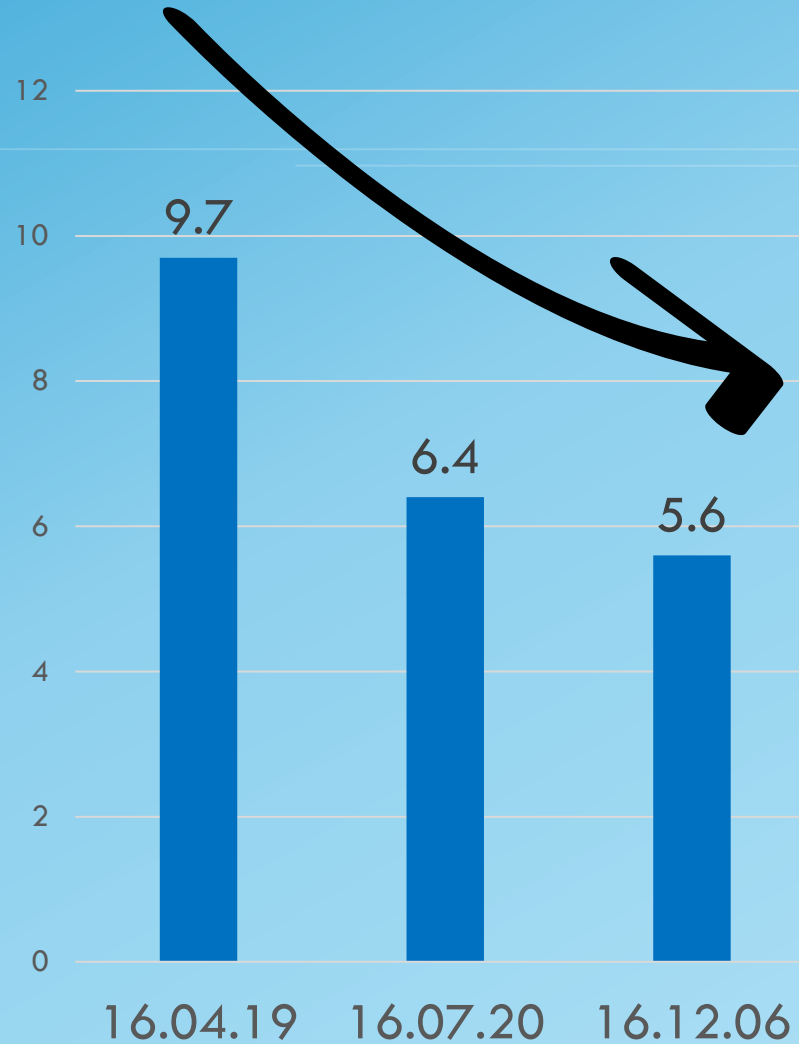
- **Diagnosis : DM and renal failure(M/65yrs)**
- **C/C : Dry mouth, general weakness.**
- **Treatment Periods : Total 6 months**
- **Treatment Methods : SRG acupuncture, SRG Pharmaco-acupuncture (Special+normal)**
- **P/H : diagnosed with DM 10 years ago. Dialysis scheduled within 1 year.**

Diabetes

At first visit (HbA1C 9.7)

항목코드	검사항목	결과	참고치	검체
C200	Protein, total	L 6.0	6.4-8.3	g/dL
C210	Albumin	L 3.2	3.5-5.2	g/dL
B230	AST	18	남 140	U/L
B240	ALT	21	남 44	U/L
B710	γ-GTP	23	남 19-71	U/L
B252	alk. phosphatase	78	남 40-130	U/L
C370	Bilirubin, total	0.22	<1.2	mg/dL
C3730	BUN	114	남 9-20	mg/dL
C3750	Creatinine (Cr)	1.14	남 0.70-1.20	mg/dL
C241	Cholesterol, total	H 229	경계치 <200	mg/dL
C2420	HDL cholesterol	L 30	40-100	mg/dL
C2430	LDL cholesterol	H 182	경계치 <130	mg/dL
C2440	Triglyceride	H 470	경계치 <150	mg/dL
C805	HbA1c-NEDP	H 9.7	4.0-6.0	%
C3711	Glucose(FPT20 Oral)	H 217	<100	mg/dL

항목코드	검사항목	결과	참고치	검체
C200	Protein, total	6.5	6.4-8.3	g/dL
C210	Albumin	3.8	3.5-5.2	g/dL
C370	BUN	18.5	60-90세 8-20	mg/dL
C3750	Creatinine (Cr)	1.38	남 0.70-1.20	mg/dL
C3825	HbA1c-NEDP	5.3	4.0-6.0	%
C3825	HbA1c-IFCC	5.7	20-42	mol/mol
B1000	Urine 10종	114	<125	mg/dL
pH	6.5	4.0-8.0		
White	Negative	Negative		
Red	1.00H	1.00S-1.00D		
Protein	3Positive	Negative		
Glucose	Negative	Negative		
Ketone	Negative	Negative		
Bilirubin	Negative	Negative		
Blood	Negative	Negative		
Urobilinogen	Trace	Trace		
Leukocyte esterase	Negative	Negative		



■ Bae00(M, 65yrs)

■ This is a case in which a normal value of 5.6% was obtained after 9 months of treatment (twice a week). As in this case, diabetes is not an incurable disease (a chronic disease - family history) that people carry with them for a long time, but a treatable disease.

Case 10

- **Diagnosis : Crohn's Disease(M/50yrs)**
- **C/C : Diarrhea, Bloody stool, mucous stool, Gait disturbance, Tremor, Dysarthria, lower abdominal distension.**
- **Treatment Periods : since 2018 -**
- **Treatment Methods : SRG acupuncture, SRG Pharmaco-acupuncture, SRG Fluid.**
- **P/H : Diagnosed Parkinson's Disease 3years ago.**

Case 10

- **History and progress** : Crohn's disease occurred around 2004, 1M of colon was removed in 2013, treatment started in 2018, various uncomfortable symptoms improved, inflammation findings improved, inflammation levels improved in blood tests, general condition has improved enough to allow to drink coffee and alcohol.

Letter from a Chron's Disease patient

1

저는 올해 만 50이된 남자 환자입니다. 고교시절부터 많이 약하고 예민했던 저의 신체는 의의 있거나 없을 관계 비식거나 하면 위장장애가스가 하는 같은 약을 하는 만성염대장질환을 가진 것입니다. 키 172cm. 체중 55kg 정도로 체격은 유지하고 있습니다.

그러던 중에 크론병이 찾아온 것 입니다. 2004년 당시 10이었던 저는 1년여의 바쁜 개인사업을 해서 한이된 개인을 간 바친 상태였을때 한이된 일도 눈은 뜰 수없이 바쁜 직장인 친구를 선택해준 순전히 동료 정신이 있었을때. 어느날은 휴버틀이 찾아다니 기업을 촉박해주시기에 함께 손을 바치고, 어느때처럼 2차, 3차, 해장음까지 먹게 되었는데 택시 렌터 다 잠이 보였습니다. 한이원에서 손 쉬다가 전화하러가 하는데 비가 아따러리네요. 설사는 증반되다 그날 또 그러보려 했는데, 여기 계속 되는 겁니다. 설사로 하루이틀이지 일주일 이상은 계속 하루 3~4번씩 보통 설사는 경수나 많이 힘드네요. 혼자있고 걱정했던 각종 한약재료를 본인에게 적용해봐도, 증상을 멈추려는 역효과였습니다. 가까운 도쿠호 신메 사는데 최신 내과 전문의 클리닉에서 대장내시경 했습니다. 장내세균 불균형이 염증소견이 터져있었는데, 당시에는 바로 크론병인 헤염염 대장염의 흔적이 많은 병이었습니다. 그 흔적은 아마도 개인음식으로 인한서 생긴 장내세균의 과다한 자기 번식 결과로 1년간 버려진 하라균 집하기 적어있어서, 그것도 장내세균.. 번식지 않았으면 증세가 훨씬 인하여 설사가 멈추리 인하여 수감회로 하는 약 복용은 시작했습니다. 증세가 멈추지 않아 체중이 55kg 이상 줄어든 것 뿐 아니라 호흡관 차우음까지 생겨 치루수술까지 받게 되었습니다.

안 되겠다 싶어 아산병원에 암숙원교수 이태원 교수 집사를 다시 찾았더니 장내세균이 아닌 크론병이라고 하네요. 거기서 받은 처방은 스테로이드인 소론트랄을 비롯해서 소염진통제, 진해제, 변역제, 항생제, 케미칼로제 등도 투여된 한주씩 이상 되는 약은 받게 되었습니다. 스테로이드가 들어있어서 그러지 증세는 일부 지칭되기도 하였지만, 여전히 간헐적으로 반복되는 보통, 설사가 찾아오면 리호운은 예민했습니다. 대변이 다시 해본 대장내시경상 염증소견이 굳어지고 염증수치도 내려갔지만, 항염제가 지내 그러지 불량이 좋지만, 설사는 리호운

2

하루 3회 용이 섞인 설사는 당연한 일상이 되었습니다. 염증이 인성리되어 2달후에 피서한 용이 리호운이었을 뿐 아니라, 체중감소, 피로감, 심한 빈혈로 손발이 찢어졌습니다. 거기까지 스테로이드인 소론트랄이나 변역제까지의 부작용 또한 만반의 인하여 용량까지 탄환기 같은 증상은 찾아오지않고 고대이서 빠른 각종 인하여 증상이나 증상은 다 겪은 거 같습니다. 물론, 한약적으로 해결해 보려 해서도 많은 것 아는데 대장염 수혈을 지게하도 각종 처방이 이듬는 선배들, 생생한은 찾아다니며 한약처방을 받아 복용해 보았을때 거의 큰일이 없게나 라는 처방은 한약 역시 가벼운 부작용은 있었을때

사실은 올해 크론병 관련이 집어주는 처방도 좀 회복했지만, 시너지가 안되면서 크론병이 만성화되어 시기가 찾아오면 여전히 복통, 설사, 사도르야 했습니다. 그리고 염증이 계속 되니 장의 인성이 변형되어 구분부대이고 한날은 것들도 군데군데 자라나서 음식물이 흐르는 방식이었습니다. 2013년 집어들기 리호운(메인 인종)의 장이 염증이 너무 강아져 거의 말려 지게 되었습니다. 과잉하게 수혈을 경험하고 6시간에 걸친 대수술끝에 10미터 정도 잘라내어 이어붙였습니다. 수술후 정말 큰 수술이었다 하더라도 3년이면 거의 말려 붙는다고. 급격히이서 보는 그런 진행적인 장의 인성이 아마도 정말 어려운 병인 성격이였어. 수술후 그 병문게는 리호운(변역제)을 관해 리호운은 발양과 미정도 음력까지 약내에 나 리호운 병이 안 병행이리 피기할 수 밖에 없었습니다.

막힌 곳을 잘라내도 수술 후 회복하며 어느정도 생활을 이어나갔지만, 병을 앓는 것 조신하다면 가끔 인하는 사람들은 부치러도 말할 정도였어. 그러다가 2015년 치루증상의 때 찾아온 식의 항문에서 용이 물리 속옷에 붙어났습니다. 그리고, 항문부위 치루수술하면 국을 중심으로 관살이 자라나 비번서 불편함이 발생했습니다. 이번엔 수술은 쉽지 않은 부위이고, 아산병원을 비롯해서 병원에 상담을 해보았지만 수술하다 해명하는 것도 아닌 리호운 잘 안나서 세번 정도 안되면 리호운 하리호운.

1년여 가는 부상으로 10%의 일정이 약한기 있었을때 한이 대변서 수술을 받던지 다른 양상치음을 다시 시작하러지 양호한지 걱정을 내리 마는되었습니다.

일요일밤 늦은 시간 기차시간 기다리면서 영도리리 리는 부산인데도 아찔 버려
 동그란 카페에서 어느때처럼 유자차를 시켰습니다. 제 병을 아는 선배님과
 놀이시였는데, 마침 잔 다왔는데도 본인의 커피만 유자차를 바꿔 마시고 나왔습니다.
 아, 저는 커피 못 내는데... 음, 이 커피는 다른거야 바껴야. 하면서 주머니에서
 개인 휴대액체를 한두방울 제 커피에 곱푼 편이프러우했습니다. SRT기차에
 현상사하는 잔 있잖아? 하면서 주시는 잔에 어찌 테스트는 안 해봤어요. 하면서
 반신반의하러 생애로 커피를 바꿔왔습니다. 커피맛은 모르지만 입에선 향기롭고
 잠시후 부른 부른 가스 차고 식사시 시작하는데 안 알고 있었기 때문에 머리 뜨고
 하면서 나왔습니다. 부산항대어이 아찔은 그날따라 더욱 아찔하네요. ㅎ
 기차속에서 당연히 있는데도 생각한 가스차고 식사시 증상이 없었습니다. 집에
 테스트 편이한거야. 아, 이거 뭐가 있구나 싶었습니다. 그게 저러 소르렌과이
 첫 번입이였습니다.

19년 가을 소르렌은 번나 시점이 리 증상은 간헐적 복통, 설사, 대변에 물이들
 현상과 등, 치과수술로 생긴 손상이 비번을 방해하는 것이었습니다. 그후 심도적
 에서 영리한 한의사 진료이 나게 되었는데, 치과진료이 병으로 있었고 한때은
 제 몸을 치료받고 싶은 마음은 있었습니다. 이우정박사님이 소르렌을 주시하신 분
 이라는 내용부터 소르렌치료의 기본이인 개념도 배우게 되었습니다. 이우정박사님
 지도 아래 학교 대입대 심원 신학원 신학자들이 모이는 자리였습니다. 이야기가
 끝나고 나서는 이우정박사님이 몸이 아픈 한의사들을 직접 치료해주는 시간이
 있습니다. 한의사가 치료실과 소르렌치료 영향력이 점차 제 몸을 살려내는 느낌
 이었습니다.

관변이 확장 되는 것만 아니고, 점점 근육이 회복되었습니다. 영음은 대변이
 똥이 섞이고 자외 부어두려 통화가 좋아진데도 생각되었습니다. 심도에서 이우정박사
 치료에 계속 의변이 현상하러 느낀 건 박원 장이 통하는 느낌이었습니다. 고인의 심원
 영음으로 듣기 불기 있던 (형제지은 변형된) 장이 영음이 가라앉고 부러우게
 편하게 내려받게 된 것입니다. 작은 통하는기 우선이로 받고 있듯이, 다른 증상엔
 부드럽게 장이 확장되면서 장이 방 똥나는 증상이 우선이었습니다. 일주일이 관변
 꾸준히 치료를 계속하니 점점 소르렌치료의 힘이 크러병을 이겨내리게 되었습니다. 특히,
 이우정박사님의 사수침과 복부가 부는 침사술을 받고나면 그때는 생애가능이

소르렌 약침과 혈액약침이 병 역시 내다시바라 계속되었습니다.

그렇게 시작된 소르렌치료의 인연이 벌써 4년이 훌쩍 넘었습니다. 이제 전하는
 하지 않고 매일 한변씩 변을 똥나 복통이 찾아오는 일도 거의 없었습니다.
 무엇보다 장이 전이적으로 부어온다 싶어 치통이 많아 안 내리기도 하던데도
 불편하고, 비가 불리었다 경우가 많았는데, 지금 비가 속 들어오니 편해졌습니다.
 대변이 똥이 묻어나는 일도 없었습니다. 병원에서 대장내시경은 해보면 영리
 변형된 장의 모습은 되돌아 가지 않았습니다. 병원 생활은 많이 즐기고 한의사
 상 영음수치도 내려왔습니다. 운동도 가능한 식사 조심하기만 하면 큰 지장을 받지
 않습니다. 최근 와인을 몇번 마셨는데 큰 일이 없네요.

참으로 기적같은 일이 저게 찾아오길 감사 항상 기도할것입니다 소르렌을 찾아하신
 이우정박사님께 감사하는 바입니다.

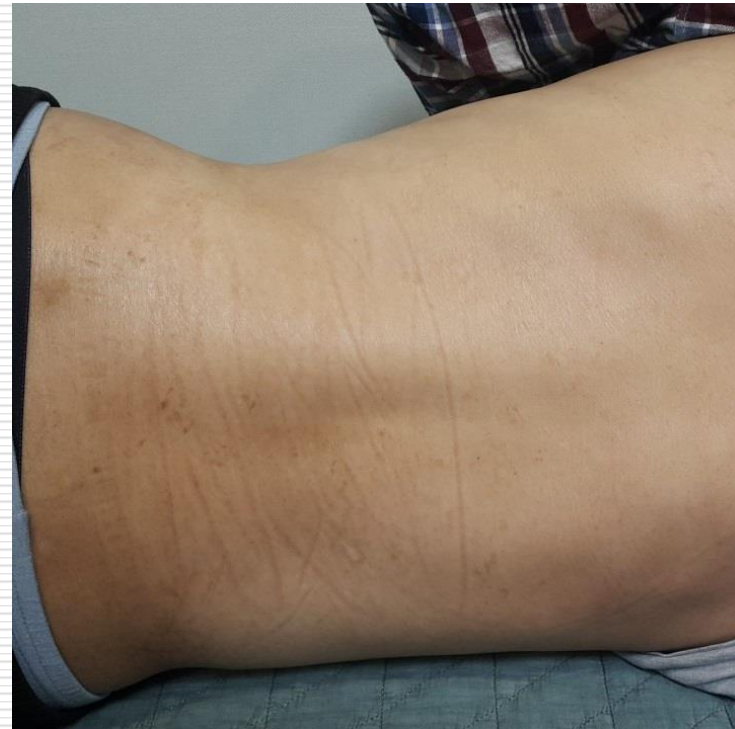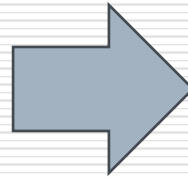
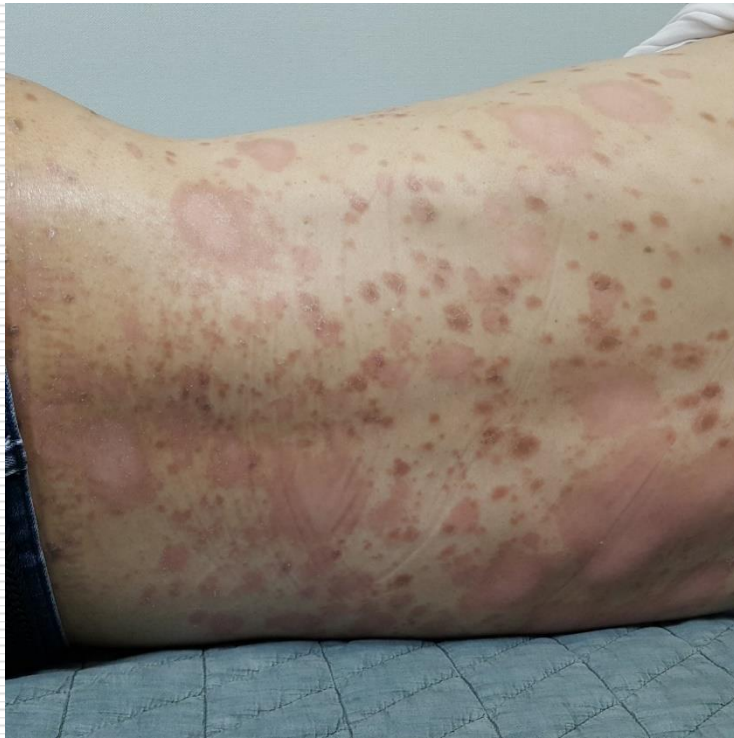물론, 리는 한때에서 한때에 소르렌 치료를 받지만 병정정원이나 내치병이나
 손대리 못 할까 같은 경우도 좋은 환자는 거두고 있습니다.

소르렌 리우정박사님
 김광한

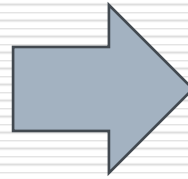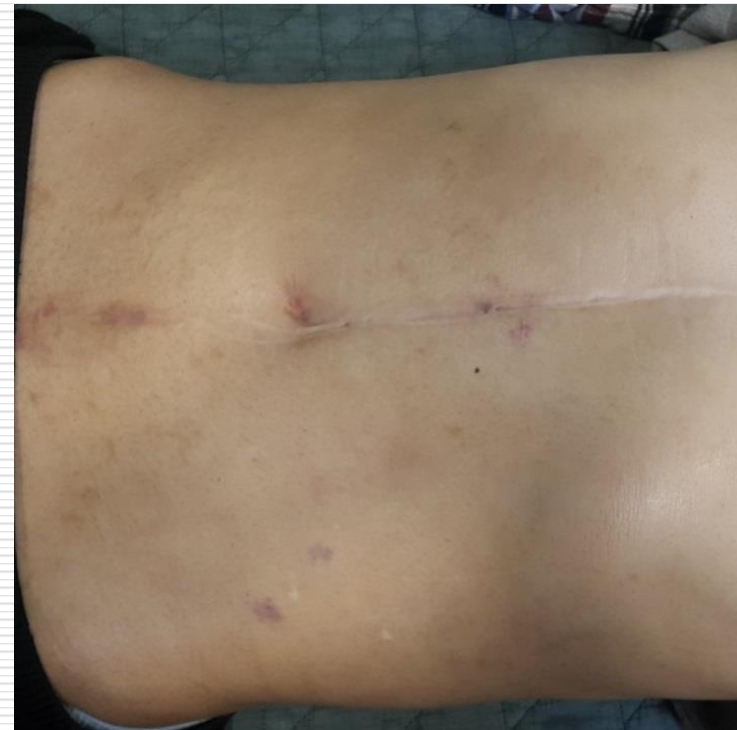
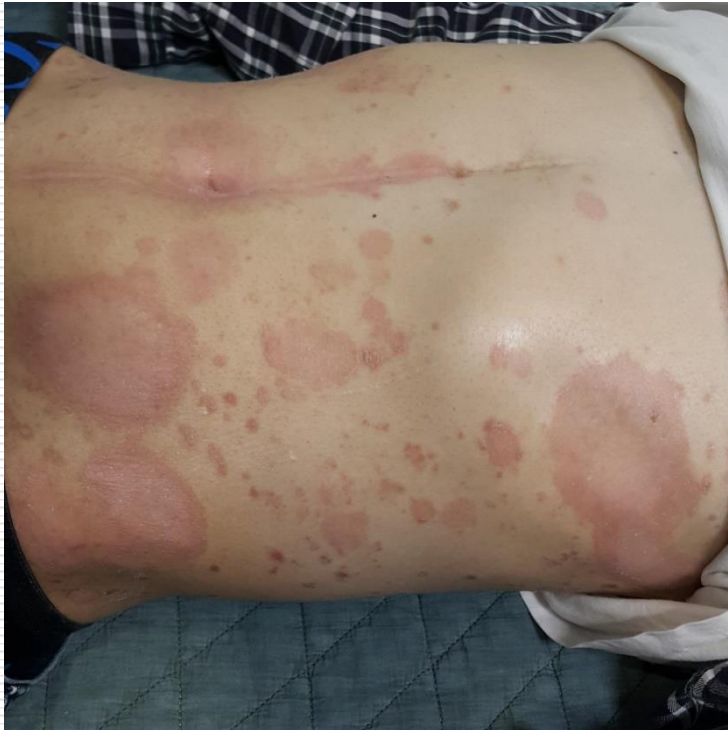Case 11

- Current medical history
 - After stomach cancer surgery in 2010, continued weight loss due to decline of physical strength without reason. (62kg→52kg)
 - In 2017, as changing of position from office worker to outside worker, declining in general condition and partial onset of psoriasis
 - Spreads to systemic psoriasis from 2019 spring
 - Until 2018.09, took many thorough physical examinations at several general hospitals, but did not find the cause.
 - Repeated hospitalization since September 2018 due to inability to perform daily activities.
 - Treatment started on October 18, 2018.

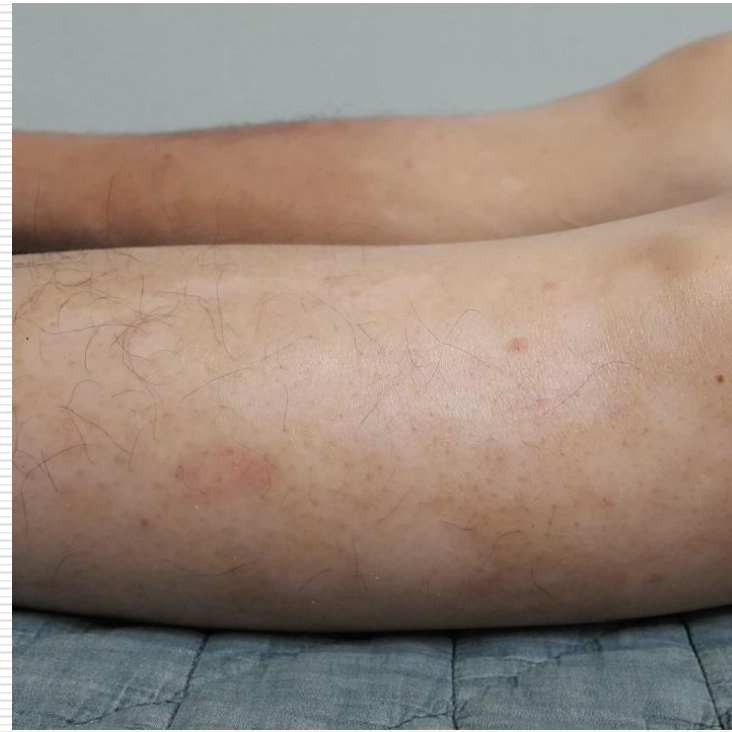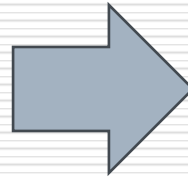
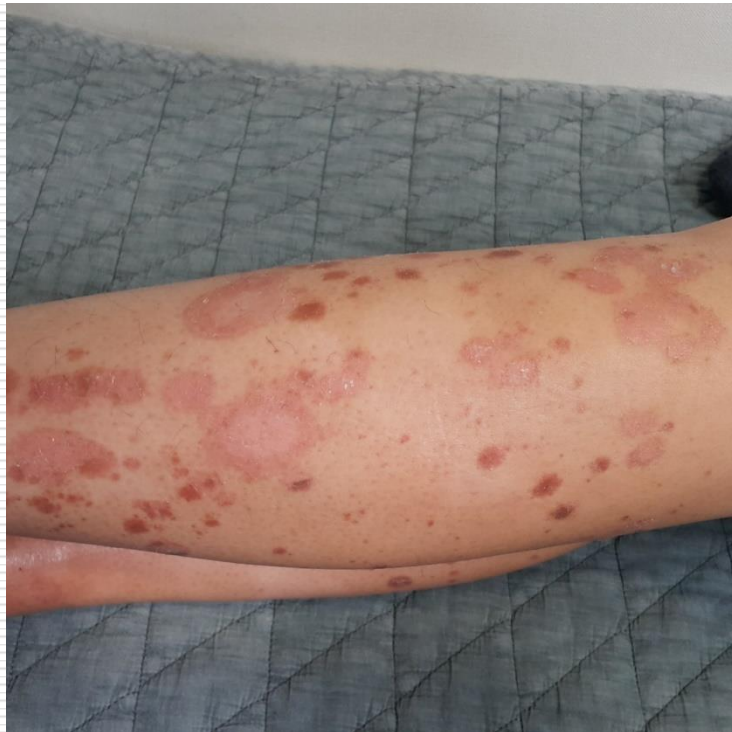Case 11 – After 3 months of treatment



Case 11 - After 3 months of treatment



Case 11 - After 3 months of treatment



Case 12

- Diagnosis : pulmonary adenocarcinoma stage 4 (pleural, lymphatic and brain metastasis)
- Patient : F/78 (Kam OO)
- C/C : weight loss, chest pain, pleural effusion, chronic fatigue
- Treatment Periods : 2019. 02. 01.~ Proceeding (about 1 year, 2~3 times/week, about 120 treatment totally)
- Treatment Methods : Pharmaco-acupuncture – SRG NS Anti-cancer Pharmaco-acupuncture 100cc + SRG-BD 3~10cc
- P/H :
 - 1) chemotherapy after surgery for stage 2 ovarian cancer 25years ago (“cured”)
 - 2) intermittent medication for reflux esophagitis

Case 12

□ Current medical history

- Patient was presumed to have reflux esophagitis due to chest pain, digestive problem, and chest pain at night around January 2019. These symptoms persisted even after taking medication, so she was examined at a general hospital and was diagnosed with pleural effusion(1.7L) and suspected lung CA on chest CT

- She was diagnosed with lung adenocarcinoma(stage 4) with pleural, lymphatic and brain metastasis around February 2019.

Insertion of pleural drainage tube due to persistent pleural effusion. Visiting emergency room many times due to inflammation and pain around the pleural drainage tube.

- Deep vein thrombosis (DVT) and 3 point of pulmonary emboli caused by this

- body weight reduced from 47kg to 42kg

Case 12

- SRG anti-cancer NS pharmaco-acupuncture treatment began around mid-February, 2019
- Removal of pleural drainage tube due to reduction of pleural effusion on 2019.04.
- Around the end of April 2019, treatment with Alimta, the standard anti-cancer drug, began with 4-week intervals.
- Body weight increased to 49 kg at the end of February 2020
- Improved overall fatigue. Walking exercise for 1–2 hours a day
- Loss of subjective symptoms related to lung cancer.

Case 12 – CEA cancer marker

2019. 02. 19 검사결과

종양표지자 검사

검사명	결과
CEA (종양표지자)	1114.1 ▲

2019. 05. 21 검사결과

종양표지자 검사

검사명	결과	참고치	단위
CEA (종양표지자)	24.3 ▲	0 ~ 5.0	ng/ml

2019. 08. 09 검사결과

종양표지자 검사

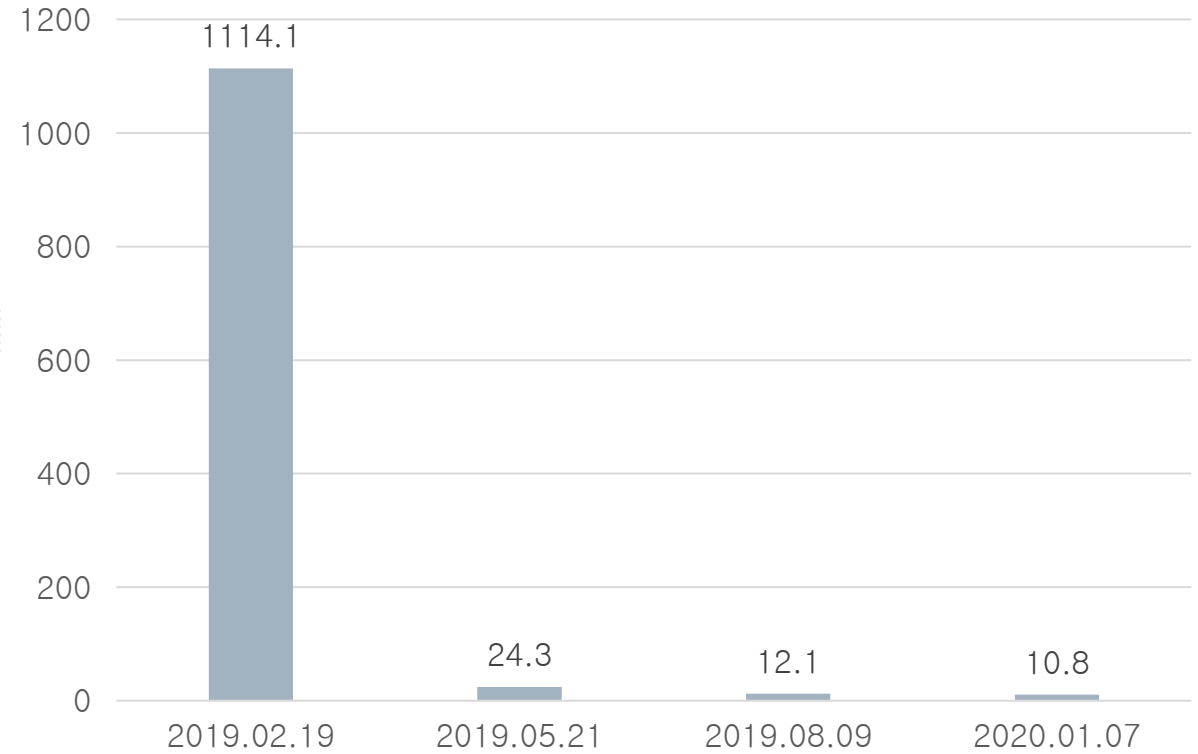
검사명	결과
CEA (종양표지자)	12.1 ▲

2020. 01. 07 검사결과

종양표지자 검사

검사명	결과	참고치	단위
CEA (종양표지자)	10.8 ▲	0 ~ 5.0	ng/ml

CEA Cancer marker



Case 12 – Brain MRI

[MRI Brain (Meta with Diffusion)]

[(검사일시:2019-09-09 15:33) (판독일시:2019-09-10 11:30)]

소견

Compared with 2019-5-17

NC of multiple small T2 high patchy nodular lesion, both frontoparietal SCWM and deep WM suggesting small vessel disease, grade I or II

Mild ventriculomegaly

Interval disappeared spotty enhancing lesion, left cerebellum and left parietal lobe
-->Interval disappeared tiny metastasis

There is no abnormal restriction of diffusion.
The imaged PNS and mastoid air cells: clear

결과

Interval disappeared spotty enhancing lesion, left cerebellum and left parietal lobe
-->Interval disappeared tiny metastasis

– 2019. 09. 09. Brain metastasis is disappeared in Br-MRI

Case 12 – Chest CT

[CT Chest (contrast)]

[(검사일시:2019-09-09 14:54) (판독일시:2019-09-10 10:29)]

소견

2019-05-17 CT와 비교함.

Left hemithorax에 irregular pleural thickening은 약간 감소하였음.

Left upper lobe의 lung cancer는 약간 감소하였음.

Left lung에 interlobular septal line thickening은 변화 없음.

Right lung에는 특이 소견 없음.

Left supraclavicular LN와 left axillary LN는 변화 없음.

Right lower paratracheal LN나 subcarinal LN들 변화 없음.

Scan에 포함된 상복부에서 liver와 both adrenal gland에는 특이 소견 없음.

결과

Lung cancer, LUL, slightly decreased

Left pleural seeding, slightly decreased pleural thickening.

LN enlargement, 4R, 5, 7, 10L, 11L, no change

Lymphangitic tumor spread in left lung, no change.

– 2019.09.09. Decreased of lung CA and pleural metastasis in Chest CT

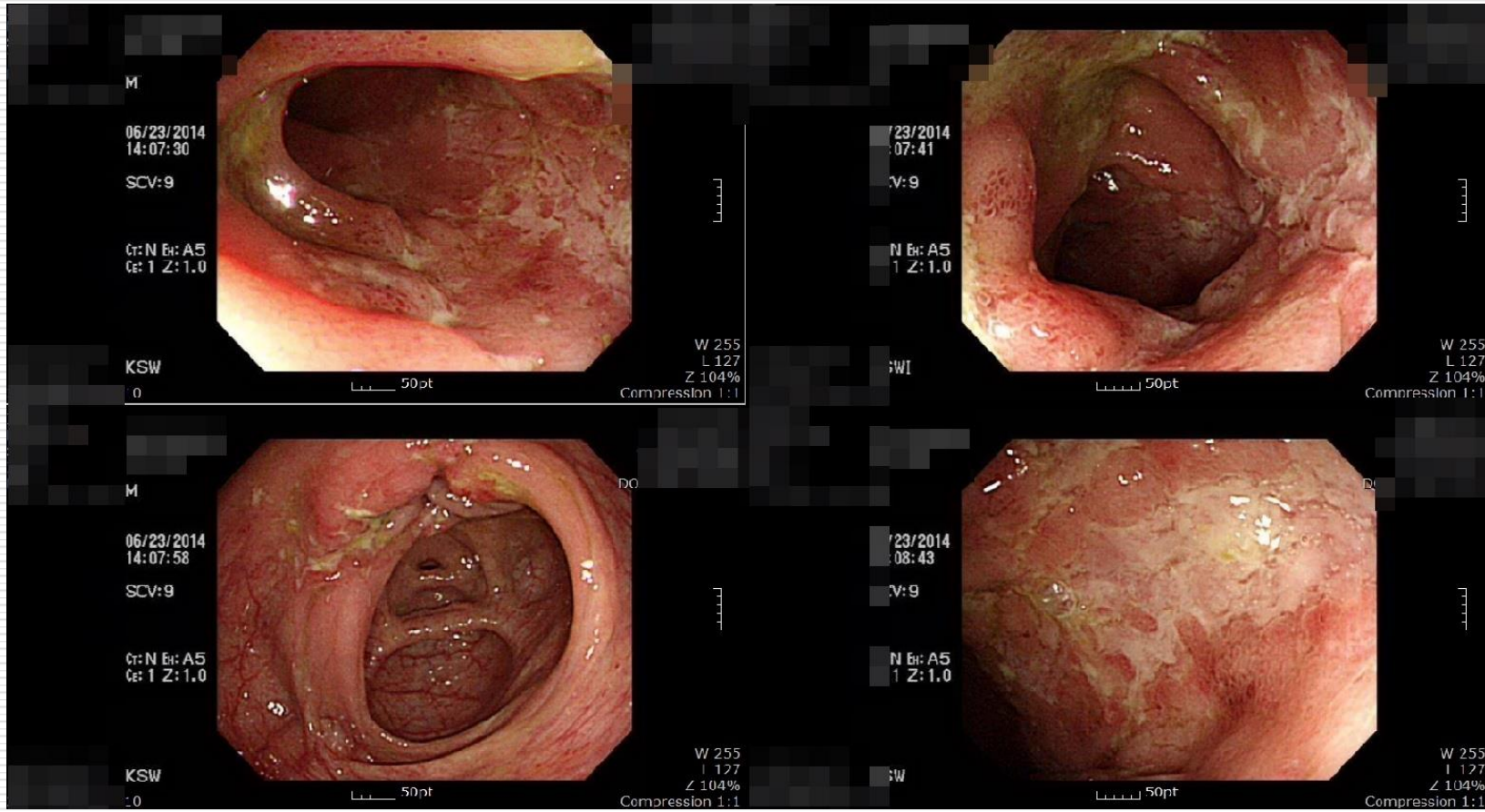
Case 13

- ❑ Diagnosis : Crohn's Disease
 - ❑ Patient : M/38 (Oh OO)
 - ❑ C/C : Diarrhea, Bloody stool, abdominal pain, dyspepsia
 - ❑ Treatment Periods : 2019. 05. 27.~2019.10.20.(about 5 months, 16 treatment totally)
 - ❑ Treatment Methods : SRG acupuncture, SRG Pharmaco-acupuncture (Special+normal), Herbal medicine
 - ❑ P/H
 - 2014. 01. reflux esophagitis, irritable bowel syndrome
 - 2014. 06 diagnosed Crohn's disease(Seoul St. Mary's Hospital)
-

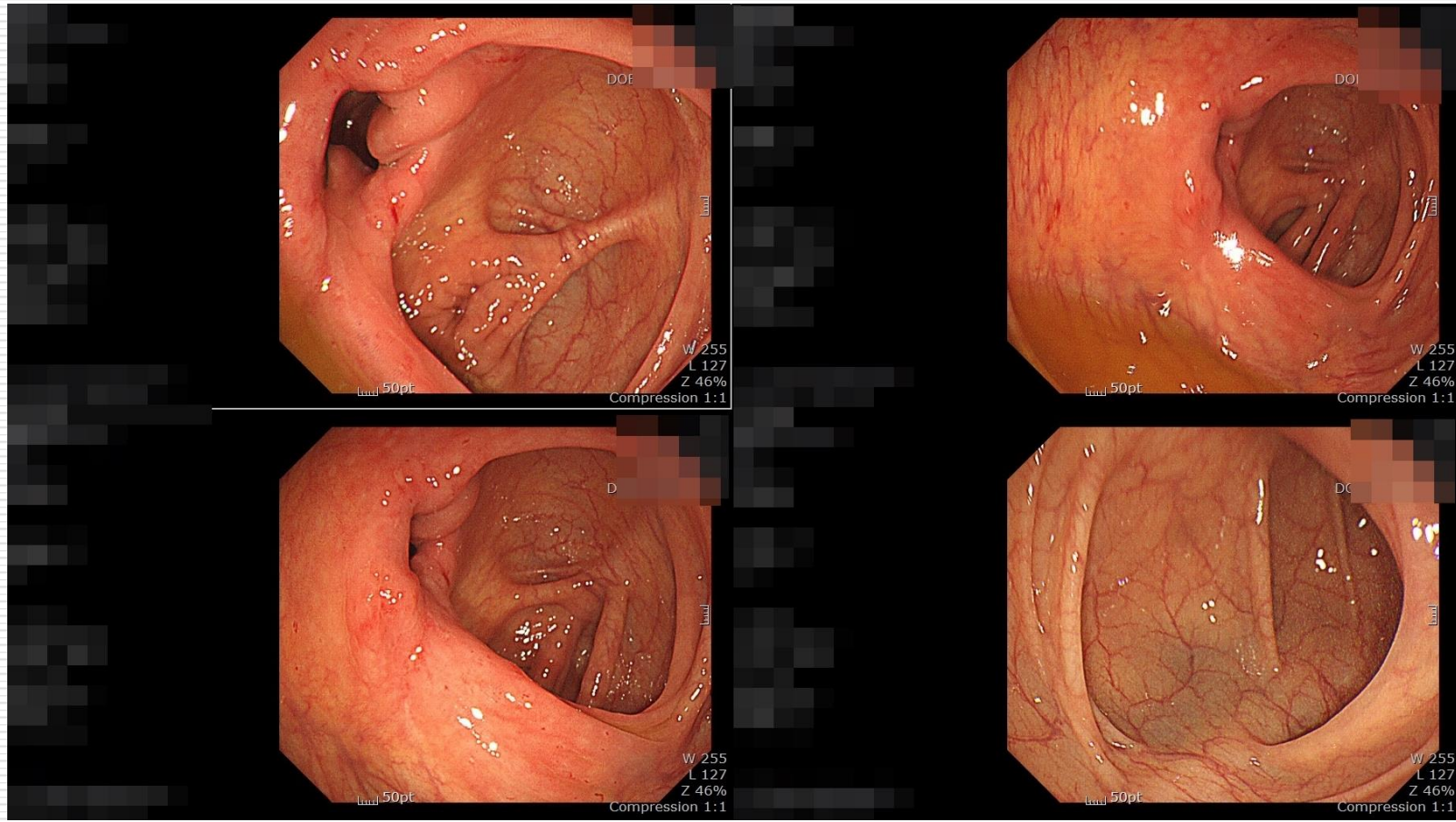
Case 13

- Current medical history
 - Weight loss of 9kg after diagnosis of Crohn's disease in 2014, symptoms improved after treatment with herbal medicine and maintenance of remission phase.
 - In October 2018, Crohn's disease recurred and herbal medicine treatment was administered, but symptoms persisted. CRP 0.7(2019.03)
 - When symptoms did not improve with steroids and immunosuppressants, the hospital recommended an injectable biological agent (TNF-alpha blocker).
 - After may 27, 2019, with SRG acupuncture, SRG pharmaco-acupuncture(special and normal) and herbal medicine treatment, all symptoms such as bloody stool, abdominal pain, and diarrhea disappeared. CRP 0.15. Treatment was terminated due to no abnormal findings on endoscopy.
-

Case 13- Before Treatment



Case 13- After Treatment

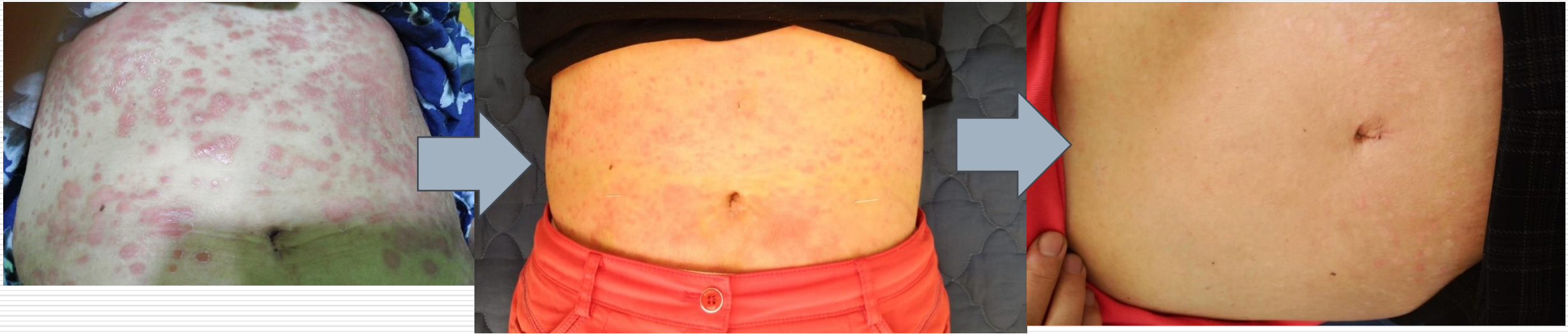

Case 14

- ❑ Diagnosis : Systemic Psoriasis
- ❑ Patient : F/62 (Rah 00)
- ❑ C/C : General weakness, Chronic fatigue, sleep disturbance, Systemic psoriasis.
- ❑ Treatment Periods : 2013. 08. ~ 2013. 10. (total 3 month of treatment)
- ❑ Treatment Methods : SRG acupuncture, SRG Pharmaco-acupuncture(Special+Normal)
- ❑ P/H

Since 30 years ago, psoriasis spreaded all over the body. Steroids were administered, but there was no improvement.

Case 14 – Systemic Psoriasis



Before Treatment

After 30 days of treatment

After 90 days of treatment

Case 15

□ Diagnosis : corneal dysplasia (M, 41yrs, Dentist)

저는 41살의 치과의사 입니다. 저는 각막이형성증이라고 말할 수 있는 희귀한 질환을 가지고 있습니다. 간단히 설명 하자면 태어났을 때 안압이 높아서 눈이 매우 커졌고 그로 인해서 각막이 부풀어 오르면서 각막 내피 세포에 흉터가 생겨서 각막이 쭈글쭈글한 상태로 살았습니다. 어렸을 때 100일 도 되기 전에 수술을 받았다고 들었습니다. 그리고 그 수술도 정말 유명한 선생님께서 해 주셔서 지금 볼 수 있는 상태가 된 것이라고 얘기를 들었습니다.

사실은 저 처럼 안압이 높아 각막이 부풀어 오르는 신생아 경우는 수술이 매우 고난이도이고 그 당시에는 좋은 의료장비도 없어서 수술에 실패하는 경우가 많아서 보통 실명되는 경우가 많았다고 합니다. 다행이 운이 좋아서 수술이 성공적으로 되었고 시력이 0.7 이상 나오기 힘들지만 어릴때에는 시력은 나올 것이고 나이가 들어가면서 점 점 시력이 나오지 않을 것이라고 하였습니다.

그래서 저는 대학교때까지는 0.7 정도는 나왔습니다. 안경을 맞추더라도 시력개선은 없었습니다. 안경은 수정체 조절능력을 개선 시켜 주는 것이지만 각막의 굴곡을 치료해 줄 수는 없었습니다. 그래서 책을 보는것이 어렵지 않았습니다 그러나 대학을 졸업할 때 쯤 점점 시력이 나빠졌습니다. 직장을 다니면서 충치 치료를 하려고 하니 기에는 시력이 턱없이 나빠졌습니다. 그래서 눈을 매우 찌뿌리고 봐야 조금 보일락 말락 하여서 충치치료를 포기하고 교정치료로 진로를 정하였습니다.

Case 15

그 당시 안과 검사 시력은 0.5정도 나왔고 그때부터 책을 보는 것이 어려워 졌습니다. 안경을 써도 소용 없는 것은 그대로 3배 확대 돋보기를 써야 책이 보였습니다. 그래서 시력 개선을 위해서 고민하다가 대학병원 안과를 가면 모두가 하나같이 각막이식을 해야 한다고 하였습니다. 그리고 지금은 각막 이식을 하기에는 아직 생활하기에 나쁘지는 않으니 좀 더 버티라고 하였습니다.

그러나 33세가 되던 해에 각막 혼탁까지 와서 더욱 시력이 나빠졌습니다. 각막 혼탁도 어떤날은 깨끗하고 어떤 날은 뿌옇고 하였습니다. 그때는 안과 검사 시력이 0.1 까지 떨어졌었습니다. 책을 볼때에도 6배 돋보기로 봐야 보이고 각막 혼탁이 심한날에는 그마저도 보이지 않고 지나가는 사람 얼굴은 아예 구분을 못했습니다. 그래서 안과며 한의원이며 어디서 치료를 잘한다는 얘기만 들리면 모두다 찾아다녔고 눈에 좋다는 것은 모두다 먹고 다녔습니다. 그래도 눈에 개선은 별로 없었습니다. 그러면서 몇년 후 36세 즈음 인것으로 생각이 됩니다. 갑자기 눈에 통증이 생겨서 안과에 가보니 각막 외층도 쭈글쭈글해 저서 단안복시(사물이 두개로 보이는 현상)가 생겼습니다.

그로인해서 책 보는 것이 영영 어려워 졌습니다. 시력도 많이 떨어지고 지속적으로 사물을 보는 것도 그 시간이 매우 짧아졌습니다. 정기적으로 다니던 안과에서는 이제 어쩔 수 없는 때가 되었다면서 서울대학교병원에 각막이식 전문 교수님께 의뢰서를 쓸 테니 가서 수술을 받으시라고 권유를 받았습니다

Case 15

그래서 서울대학교병원 최혁진 교수님께 가서 각막이식을 받으라고 하였습니다. 그래서 찾아간 교수님께서서는 아직까지 젊으니 좀 더 나빠지면 최후의 수단으로 하자 라는 말씀을 하셨습니다. 제 생각으로는 각막이식을 하고나서 수술 후 예후나 장기적인 관리나 등등을 고려하였을 때 조금 더 버텨보자는 생각이신 것 같았습니다. 그렇게 몇년을 서울대 병원에 검진을 다니는데 계속 같은 말씀을 하셨습니다. 그러던 중에 제 사정을 잘 알고 있는 친구가 심포니 한의원을 소개해 주어서 제가 39세 일때 2021년 4월 21일에 처음 방문하게 되었습니다.

소르젠 치료는 처음 들어보는 치료였는데 사실 처음에는 전혀 치료 효과를 보지 못하였습니다. 저는 감염이나 염증, 외상, 신경절단이나 암, 자가면역질환중 어떠한 것도 아니었고 각막내피세포의 풍터이기 때문에 빠른 치료 효과는 보지 못할 꺼라고 생각 하였습니다. 어차피 치료를 몇달 받아 보고 나서 효과가 없으면 그만 받을 생각으로 속는셈 치고 치료를 받았습니다.

시력에 대한 효과는 3개월이 지났을 때 에도 크게 변한 것이 없었습니다. 다만 이승교 원장님의 침술이 좋아서 몸이 좋아지는 것이 느껴져서 한의원은 계속 다녔습니다. 그러다가 1년 정도 치료 후에 각막 혼탁이 줄어든 것이 느껴졌습니다. 그때도 시력은 0.1이 나왔습니다. 각막 혼탁은 어떤날에는 심하고 어떤 날에는 괜찮고 하여서 사실 감별이 매우 힘들었습니다

Case 15

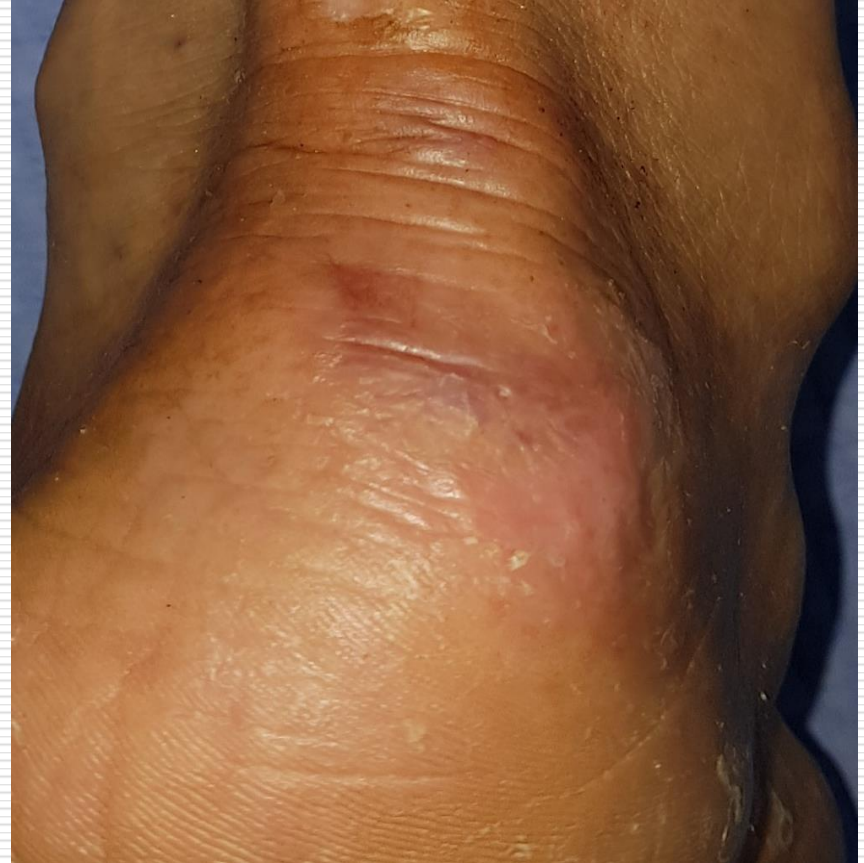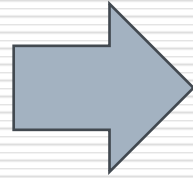
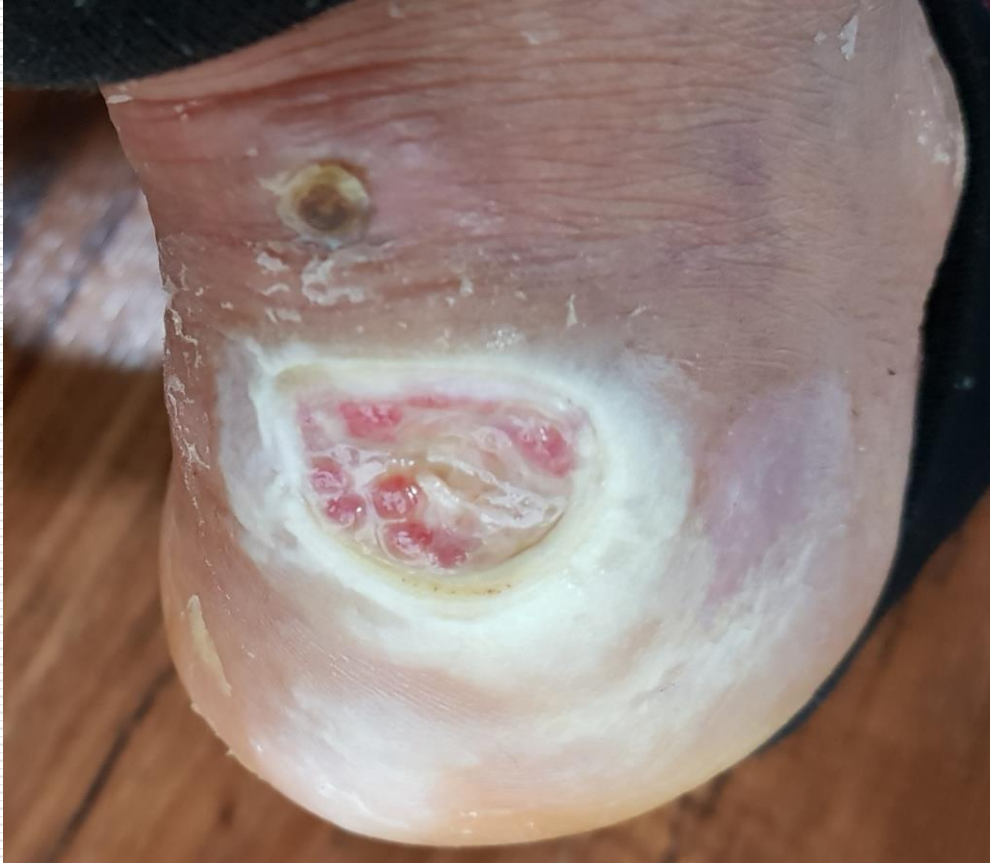그러다가 1년 4개월이 지나고 나서 정기적으로 다니던 안과에 검진을 갔었습니다 그때 안과 선생님 말씀이 눈의 상태가 괜찮아졌다고 관리를 잘 하셨다고 하면서 이대로라면 계속 관리하시면 되겠네요 라고 하시면서 다행이라고 하셨습니다. 그리고 시력도 0.3이 나왔습니다. 그렇게 말씀 하시면서 안경을 맞춰 보는것을 권해 주셨습니다. 매우 기뻐합니다. 그리고 당장 이승교 원장님께 가서 이 기쁜 소식을 전하였습니다.

그렇게 안경을 맞추고 책을 보는데... 아직은 책을 보는것은 너무 어려웠습니다. 안경을 꺼도 눈의 흉터가 심한것때문에 4배 돋보기를 봐야 보였고 오래 책을 보는 것이 힘들었습니다. 그리고 나서 1년 8개월째로 접어드는 어느날... 안경을 끼고 책을 보는 것이 편안해 졌습니다. 실로 놀라운 일이었습니다. 각막 혼탁도 많이 줄어들고 복시도 개선되고 책을 볼때 오랫동안 보는 것이 가능해졌습니다. 많은것들이 바뀌었습니다. 아직은 충치 치료를 하는것은 조금 힘들지만 계속 꾸준히 치료를 받으면 눈이 좋아져서 가능할 것을 믿게 되었습니다. 원장님 감사합니다 ^^

Case 16

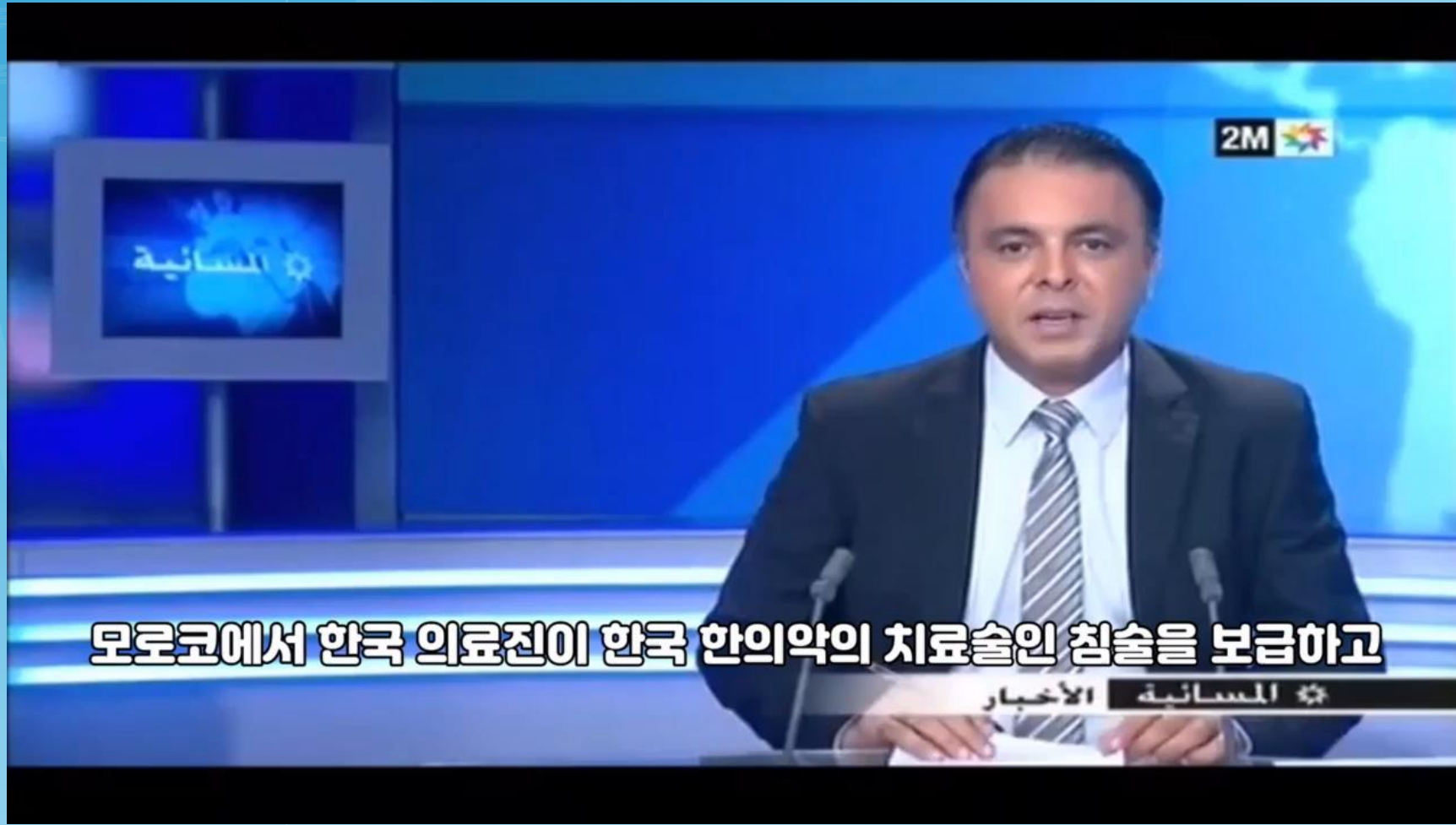- Diagnosis : Diabetic foot ulcer(M, 66 Kim OO)
- C/C : Ulcer in the posterior area of the ankle
- Treatment Periods : 2018. 02. 28. ~ 2018. 06. 11.
- Treatment Methods : SRG acupuncture, SRG Pharmaco-acupuncture (Special+normal), SRG ointment
- P/H : A patient who has suffered from diabetes for over 20 years, taking hypoglycemic agents, HbA1c 7.5, PP2 280, Blisters developed 2 months before treatment began and worsened into ulcers.

Case 16



102days have passed

Medical volunteer service in Morocco(2018)



Other Cases(YOUTUBE)

□ 1. Patient in terminal stage of cancer

□ <https://youtu.be/ioDBI-X7kSc>

□ 2. Bladder Cancer

□ https://youtu.be/1Da_6lkS4bY

□ 3. Parkinson's disease

□ https://www.youtube.com/live/qmYr_ItPX38?feature=share